UNIVERSITÉ CÔTE D'AZUR
FACULTÉ DE MÉDECINE

TUT'ECOS

Médecine interne
Vascularite
Sans patient
Sans geste clinique

Nom du rédacteur : Gaby de Chartres **Date de rédaction : 02/01/2023**

Relecture intra-ou transdisciplinaire :

Situation de départ N° 180 - Interpréter un compte rendu d'anapath

Domaine de compétence n°1 : Stratégie diagnostique

Domaine de compétence n°2 : Synthèse des résultats d'examens paracliniques

Attendus d'apprentissage de la situation abordée :

1- Organiser son raisonnement et hiérarchiser ses hypothèses diagnostiques

2- Confronter les résultats des examens complémentaires aux hypothèses diagnostiques

Patient simulé nécessaire à la station : NON

Matériel nécessaire à la station

- Mannequin NON
- Brancard NON

Instructions à l'étudiant

Vous êtes de garde en service de médecine interne. Vous recevez les examens d'un patient de 60 ans sans antécédent particulier hospitalisé dans le service depuis peu pour AEG avec purpura et toux sèche persistante depuis quelques semaines.

Vous avez 8 minutes pour :

1. Interpréter les examens mis à votre disposition
2. Donner en argumentant votre principale hypothèse diagnostique

Ce qui n'est pas attendu : parler de la prise en charge

UNIVERSITÉ CÔTE D'AZUR
FACULTÉ DE MÉDECINE

TUT'ECOS

Fiche de correction pour l'évaluateur (sans le barème)

	Cocher si fait
Tâche 1	
L'imagerie est un scanner thoracique	2
Le scanner est en fenêtre pulmonaire	2
Il existe une lésion excavée au poumon droit	3
Il existe un bronchogramme aérique	1
La lésion se situe dans le lobe supérieur	2
Il y a un syndrome inflammatoire biologique à la prise de sang	3
La thrombocytose peut s'expliquer par l'inflammation	2
Biopsie cutanée en faveur d'une vascularite des petits vaisseaux (ou à ANCA aussi accepté)	3
Repérer un statut vaccinal du VHB à la prise de sang	2
Repérer une hyperleucocytose à PNN à la prise de sang	2
Tâche 2	
Hypothèse principale : GPA	4
Éliminer une GEPA : PNE non en faveur	2
Localisation pulmonaire classique de la GPA	3
Éliminer une MPA : Granulomes à cellules géantes non typiques	2
Le quantiféron négatif rend la tuberculose moins probable	2
COMPÉTENCES GÉNÉRIQUES	
Aptitude à faire la synthèse des données	1 à 5

Fiche de correction avec le barème : non communiqué à l'évaluateur

	Pondération (entre 1 et 5)
Tâche 1	
L'imagerie est un scanner thoracique	2
Le scanner est en fenêtre pulmonaire	2
Il existe une lésion excavée au poumon droit	3
Il existe un bronchogramme aérique	1
La lésion se situe dans le lobe supérieur	2
Il y a un syndrome inflammatoire biologique à la prise de sang	3
La thrombocytose peut s'expliquer par l'inflammation	2
Biopsie cutanée en faveur d'une vascularite des petits vaisseaux (ou à ANCA aussi accepté)	3
Repérer un statut vaccinal du VHB à la prise de sang	2
Repérer une hyperleucocytose à PNN à la prise de sang	2
Tâche 2	
Hypothèse principale : GPA	4
Éliminer une GEPA : PNE non en faveur	2
Localisation pulmonaire classique de la GPA	3
Éliminer une MPA : Granulomes à cellules géantes non typiques	2
Le quantiféron négatif rend la tuberculose moins probable	2
COMPÉTENCES GÉNÉRIQUES	
Aptitude à faire la synthèse des données	Échelle de 1 à 5

Imagerie :

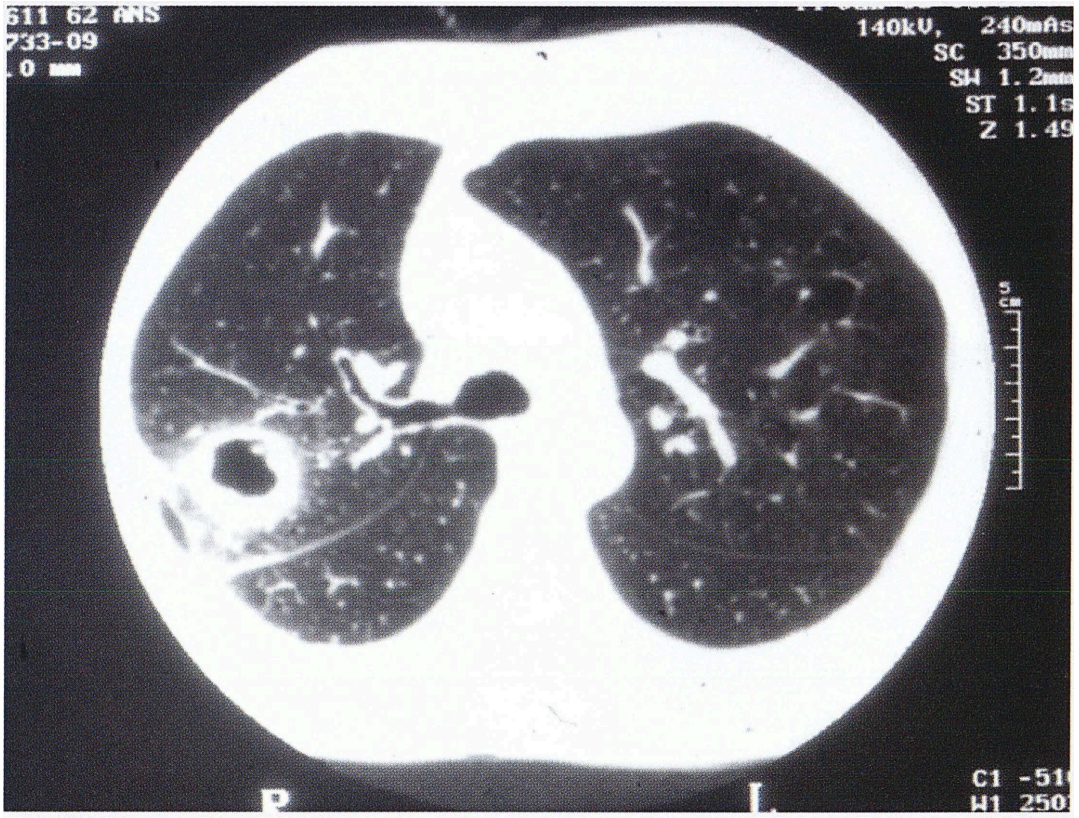

Biologie :

- CRP: 144 mg/L
- Ag HBs: négatif - Ac anti HBs: positif - Ac anti HBc: négatif
- PCR VHC: négatif
- ASAT: 21 U/L - ALAT: 11 U/L
- Recherche ANCA : en cours
- Hb: 13,1 g/dL - Hc: 39% - VGM: 98 fL
- Leucocytes: 10,01 G/L dont PNN: 8,80 G/L - PNE: 0,33G/L - PNB: 0,04 G/L
- Plaquettes: 470 G/L
- Antigénuries : pneumocoque négatif / légionelle négatif
- Quantiféron: négatif

Résultat biopsie :

Biopsie cutanée en région purpurique : inflammation périvasculaire avec nécrose fibrinoïde de la média en coloration hématoxyline éosine safran. Présence de granulomes et de cellules géantes, pas de dépôts de complexes immuns.